LANE LIBRARY. STANFORD UNIVERSITY

# Zur Diagnostik und Therapie des Empyema antri Highmori.

---

**Inaugural-Dissertation,**

der medicinischen Facultät zu Jena

zur

Erlangung der Doctorwürde

in der

**Medicin, Chirurgie und Geburtshülfe**

vorgelegt

von

**Ferdinand Westerman,**
approb. Arzt,
Ysselstein (Holland).

Mit einer Tafel.

**Jena,**
Universitäts-Buchdruckerei G. Neuenhahn.
1896.

Genehmigt von der medizinischen Fakultät zu Jena auf Antrag des Herrn Professor Dr. Riedel.

Jena, am 27. Mai 1896.

Prof. Dr. **Gärtner,**
d. Z. Dekan.

Meiner Mutter

und dem Gedächtnis

meines theuren Vaters

in Liebe und Dankbarkeit

gewidmet.

Digitized by the Internet Archive
in 2026

https://archive.org/details/IA40153320_0077

Die Oberkieferhöhle, welche unter den Nasennebenhöhlen durch ihre Grösse den Vorrang behauptet, ist deswegen für den praktischen Arzt am wichtigsten, weil sie am häufigsten der Sitz pathologischer Processe ist und aus diesem Grunde am meisten zu therapeutischen Eingriffen Veranlassung giebt. Man unterscheidet an ihr eine orbitale, frontale und nasale Wand, während ihre Basis vom Oberkieferbein gebildet wird. Sie besitzt eine unregelmässig pyramidale Gestalt und unterliegt betreffs ihrer Grösse sehr vielen Variationen. So fand Reschreiter:

| Kieferhöhe | Höhe des Sinus | Breite maxill. | Tiefe in mm |
|---|---|---|---|
| 64 | 19 | 25 | 21 |
| 64 | 32 | 28 | 33 |
| 64 | 32 | 24 | 32 |
| 64 | 39 | 25 | 30 |

Aus dieser Tabelle folgt, dass auch das Kubikmaass ausserordentlich viele Schwankungen aufweist. Es beträgt nach Catlin $2\,^1/_2$ — 20 g Wasser, durchschnittlich 7 g. Eine der häufigsten Ursachen, wodurch eine Volumenvergrösserung der Oberkieferhöhle zu Stande kommt, muss nach Zuckerkandl in einem tiefen Hinabreichen der Highmorshöhle in den Zahnfortsatz hinein gesucht werden. „In diesen Fällen gelangt die Höhle vorn bis an die Zelle

des ersten Backenzahnes heran, die Kuppeln der Mahlzähne participiren mehr oder weniger an der Wandbildung der Kiefer und ragen sogar in Form von ziemlich langen Höckern frei in die Kieferhöhle hinein. Es können demzufolge die Alveolen der hinteren Zähne in sehr inniger Beziehung zur Kieferhöhle stehen, und dieser Art scheinen die Fälle zu sein, in welchen bei Zahnextractionen die Kieferhöhle eröffnet wird und Wurzelhauterkrankungen sich rasch auf die Schleimhautauskleidung des Sinus maxillaris fortsetzen.“ Die Oberkieferhöhle ist mit einer dünnen, sehr zarten Schleimhaut ausgekleidet, welche deutlich zwei Schichten aufweist, eine obere, eigentliche Mucosa, und eine untere, das Periost. Diese Schleimhaut ist aus einem lockeren Bindegewebe aufgebaut und enthält Drüsen und adenoides Gewebe. Von Belang ist es jedoch, zu bemerken, dass die Schleimhaut der Oberkieferhöhle im Vergleich mit anderen Schleimhäuten des menschlichen Körpers sehr arm an Drüsen und adenoidem Gewebe ist. Sehr oft findet man, dass die in die Oberkieferhöhle protuberirenden Alveolen Lücken besitzen, wodurch das Periost der Zahnwurzeln mit der Schleimhaut der Oberkieferhöhle in innige Berührung kommt. Dass auch hierdurch Wurzel- und Wurzelhauterkrankungen sich sehr schnell und häufig auf die Antrumschleimhaut fortsetzen, braucht wohl nicht hervorgehoben zu werden. Mit der Nasenhöhle communicirt die Oberkieferhöhle durch den Hiatus semilunaris, welcher zwischen unterer und mittlerer Nasenmuschel gelegen ist. Die in dessen mittlerem oder vorderem Theil gelegene Oeffnung, Ostium maxillare, stellt sich als sehr verschieden an Form und Grösse dar und zwar variirt die letztere von einem Minimum von 3 mm bis zu einem Maximum von 9 mm Länge. Es mag noch erwähnt werden, dass neben dieser constanten, zwischen den genannten Höhlen bestehenden Communicationsöffnung bisweilen noch eine

zweite vorkommt, ein sogen. Ostium maxillare accessorium. In der Mehrzahl der Fälle besteht das Antrum Highmori nur aus einer Höhle, doch kommt es ausnahmsweise vor, dass die Oberkieferhöhle durch eine Scheidewand in zwei und mehr abgesonderte Hohlräume getheilt ist — eine Anomalie, durch die bei eventueller Erkrankung der Highmorshöhle der Diagnostik erhebliche Schwierigkeiten bereitet werden können, worauf wir später zurückkommen.

Die Erkrankungen der Oberkieferhöhle gehen meist von der Schleimhaut aus, d. h. entweder von einer der beiden Schichten oder von beiden zugleich, seltener von dem knöchernen Gerüst. Analog den übrigen Schleimhäuten des menschlichen Körpers ist auch die der Oberkieferhöhle sehr oft der Sitz von hyperplastischen Wucherungen und Geschwülsten, welche den Ausgangspunkt für chronische Entzündungen bilden. So kommen in der Oberkieferhöhle sehr oft Polypen vor, welche durch Wucherungen eingeschlossener Schleimdrüsen cystisch entarten können; seltener ist sie der Sitz von Fibromen, Sarkomen, Osteomen und Carcinomen. Die häufigste und für den praktischen Arzt wichtigste Erkrankung der Highmorshöhle ist das Empyema antri Highmori, die eitrige Entzündung der Oberkieferhöhle.

Die Gelegenheit, die ich an Dr. med. Brandt's Institut für Zahnheilkunde gehabt habe, sehr viele Fälle von Empyema antri Highmori zu beobachten und zu behandeln, will ich benutzen, um in dieser Arbeit etwas über die Diagnose und Therapie dieser Erkrankung mitzutheilen.

Es giebt sehr viele Ursachen, welche zu einem Empyema antri Highmori Veranlassung geben können. Die besonders vor einigen Jahren vertretene Meinung, dass in ätiologischer Hinsicht in erster Linie eine Propagation der Entzündungsprocesse der Nasenschleimhaut durch das Ostium maxillare in Betracht komme, will mir nicht

sehr einleuchtend erscheinen wegen des bereits erwähnten Mangels der Antrumschleimhaut an Drüsen und ihrer zarten und dünnen Beschaffenheit — Eigenschaften, durch die wohl die geringe Tendenz der Highmorshöhle zu idiopathischen Erkrankungen zur Genüge erklärt werden dürfte. Würde ein Uebergreifen der Entzündungsprocesse der Nasenschleimhaut auf die der Oberkieferhöhle so flott vor sich gehen, wie einige Autoren behaupten, wozu natürlich nur die Möglichkeit bei offenem Foramen maxillare oder Foramen maxillare accessorium gegeben wird, so müssten Oberkieferhöhlenentzündungen als Begleiterscheinung von Nasenhöhlenerkrankungen viel häufiger vorkommen, als es bisher beobachtet worden ist. Die Propagation findet jedoch relativ selten aus dem Grunde statt, weil schon durch eine sehr geringe Wucherung der Nasenschleimhaut das Foramen maxillare geschlossen wird und auf diese Weise eine Betheiligung der Oberkieferhöhle an der pathologischen Veränderung unmöglich wird. Selbstverständlich wird ein ev. anwesendes Foramen maxillare accessorium durch die Nasenschleimhautwucherung ebenfalls verschlossen. Müsste auf solche Erscheinungen nicht recurrirt werden, so würde fast jeder Schnupfen sich auf die Oberkieferhöhle fortpflanzen. Obgleich es nicht zu leugnen ist, dass in manchen Fällen das Empyema antri Highmori die Folge einer Nasenschleimhauterkrankung ist, so trifft dies in der Mehrzahl der Fälle doch nicht zu, und sprechen für diese Behauptung erstens der eben erwähnte schnelle Verschluss des Foramen maxillare ev. Foramen maxillare accessorium bei nur geringer Entzündung der Nasenschleimhaut und zweitens die ebenfalls schon hervorgehobene, der Oberkieferauskleidung innewohnende geringe Tendenz zu entzündlichen Processen, der sie ihre seltene Betheiligung an acuten Erkrankungen der Nasenschleimhaut zu danken hat.

Als Beweis für die geringe Neigung der Oberkieferschleimhaut zu entzündlichen Processen darf noch die

Thatsache gelten, dass unter normalen Umständen der ganze Nasenweg und seine Höhlen und Spalten die verschiedensten, ja sogar pathogenen Mikroorganismen — Tuberkelbacillen — beherbergen und dennoch die Oberkieferschleimhaut in keiner Weise alterirt wird, obgleich das Foramen maxillare offen ist. Wie oben gesagt ist, kann nicht geleugnet werden, dass Empyema antri Highmori durch Fortsetzung einer Nasenschleimhauterkrankung entstehen kann, doch können wir nicht mit der Behauptung einer so grossen Häufigkeit dieser Erkrankung als Folge eines Nasenleidens übereinstimmen.

Einige Autoren, wenn auch in der letzten Zeit wenige, geben an, dass durch Fortschreiten einer katarrhalischen Rhinitis auf die Oberkieferschleimhaut ein sog. Hydrops antri Highmori oder Mykocele entstehen könnte. Die Schleimhaut der Oberkieferhöhle beginnt dann stark zu secerniren, durch die Schwellung der Schleimhaut wird die Oeffnung zwischen Nase und Antrum geschlossen, und es entsteht dann ein sog. Retentionshydrops. Wir brauchen nur auf den oben angegebenen anatomischen Bau der Oberkieferschleimhaut zu verweisen, um darzuthun, dass das Krankheitsbild eines Retentionshydrops nicht gut haltbar ist. Wir können doch nicht annehmen, dass eine so zarte Schleimhaut wie die des Oberkiefers, welche dazu sehr arm an ergiebigen Schleimdrüsen ist, eine so grosse Menge Secret zu secerniren im Stande sei. Die meisten Autoren stimmen gegenwärtig damit überein, dass das besprochene Krankheitsbild kein Retentionshydrops sei, sondern dass es sich hier handle um einen cystisch degenerirten Schleimpolypen.

Und dennoch hat man sehr oft Gelegenheit, bei einem Empyema antri Highmori zu bemerken, dass auch die

Nasenschleimhaut erkrankt ist. Wie ist das zu erklären? Unseres Erachtens müssen wir hier annehmen, dass beide zu gleicher Zeit erkrankt sind, d. h. eine und dieselbe Ursache hat beide Schleimhäute afficirt. Denn diese gleichzeitige Erkrankung beider Schleimhäute kommt relativ selten vor bei kräftigen und sonst gesunden Individuen, häufig findet sie sich aber bei Personen, die an Tuberkulose oder Scrophulose leiden, und bei rhachitischen Kindern.

Auch nach dem Gebrauch gewisser Medikamente, z. B. nach einer Merkurialbehandlung gegen Lues, habe ich einmal die gleichzeitige Erkrankung von Nasen- und Antrumschleimhaut feststellen können.

Bevor wir auf Ursachen dentaler Natur, welche Empyeme hervorzurufen im Stande sind, näher eingehen, sei noch erwähnt, dass Fremdkörper, wie Kugeln und Messerspitzen, bisweilen als ätiologisches Moment für diese Erkrankung in Betracht kommen.

Es bedarf wohl keines weiteren Commentars, zu beweisen, dass ein äusseres Trauma des Sin. maxill., wobei die dünne faciale Wand eingedrückt oder sogar ganz zersplittert ist, Veranlassung zu einem Empyem geben kann.

Dennoch weist die Literatur Fälle auf, dass solche Fremdkörper lange Zeit ohne schwere Erscheinungen in der Oberkieferhöhle verweilen können. Wir müssen dies wohl dem Umstand zuschreiben, dass abgeschossene Kugeln, wenn sie nicht durch Kleider oder sonst etwas durchdringen, steril sind. So berichtet Brandt in seinem Lehrbuch über einen Fall, in welchem ein Mann volle 42 Jahre ohne jede Belästigung eine Messerspitze im Antrum herumgetragen hat.

Ungeschickte Operationen am Proc. alveolaris, wie beispielsweise ungeschickte Extraction eines Backenzahnes mit gleichzeitiger Fractur der Alveole, können directe

Eröffnungen der Oberkieferhöhle und deren Infection nach sich ziehen.

Mit nur wenigen Worten genügt es, anzugeben, dass Ostitis und Osteomyelitis des knöchernen Skelets der Oberkieferhöhle oder des Proc. alveolaris zu secundärem Empyem führen können.

Wenn wir an der Hand der Litteratur eine grosse Anzahl von Oberkieferhöhlenerkrankungen aus eben genannten ätiologischen Momenten entstehen sehen, so können wir doch nicht umhin, bei dem so häufigen Vorkommen von Empyema antri Highmori noch andere Causalmomente herbeiziehen zu müssen, wenn weder Erkrankungen der Nasenschleimhaut, noch traumatische Affectionen oder Ostitis oder Osteomyelitis dem Empyem zu Grunde zu liegen scheinen.

Wir stellen die Behauptung auf, dass wohl die häufigste Ursache des Empyems Entzündungsprocesse im Bereiche des Proc. alveol., soweit derselbe mit der Highmorshöhle in Connex steht, sind. Hier sind selbstverständlich chronische Zahnleiden sowie acute und chronische Periostitis dentalis besonders hervorzuheben. Ich habe die Bemerkung gemacht, dass freilich dyskrasische Individuen zu dieser Oberkieferhöhlenerkrankung bei vorangehender Periostitis dentalis sehr geneigt sind, obwohl die Erfahrung lehrt, dass auch bei anscheinend gesunden Personen ein entzündlicher Process, von den Zähnen ausgehend, ein Empyem des Sin. maxill. hervorzurufen im Stande ist.

Es ist allgemein bekannt, dass sich bei dyskrasischen Personen selbst aus leichten Ursachen entzündliche Processe etabliren, und so nimmt es nicht Wunder, dass bei einer Ostitis des Proc. alveolaris eine sehr grosse Disposition zu Oberkieferhöhlenerkrankung vorhanden ist.

Ich gestatte mir hier eines Falles Erwähnung zu thun, welcher eine tuberkulösen Eltern entstammende

Patientin betrifft, bei der sich in verhältnismässig sehr kurzer Zeit im Anschluss an eine Periostitis dentalis ein so abundantes Empyem zeigte, dass nach kurzer Frist eine Perforation in der Gegend des Foramen infraorbitale erfolgte. In wenigen Wochen hatte sich Ektropium des unteren Augenlides entwickelt, und an der afficirten Gesichtshälfte entströmte der Eiter am Zahnhalse von anscheinend gesunden Zähnen. Die Nasenschleimhaut war ganz normal, keine Spur von Entzündung oder sonstiger Erkrankung. Pat. hatte sich bis vor 6 Wochen gesund befunden, nur kurz vor ihrer Erkrankung hatte sie sich einen Dens molaris I. der afficirten Seite extrahiren lassen.

Bei Inspection der betreffenden Stelle fanden wir ein Stückchen des Proc. alveol., das dislocirt war. Nach Entfernung dieses Sequesters gelangte die Knopfsonde frei in die Highmorshöhle. Der beständig secernirende Eiter, welcher sich auf die nächste Umgebung verbreitet hatte, die gleichzeitige Lockerung der Nachbarzähne und die charakteristischen Symptome eines seit mehreren Tagen eingetretenen Eiterfiebers liessen auf eine Infection schliessen, welche, durch Extraction des Dens molaris I. entstanden, ein Empyem des Antrums veranlasst hatte. Wie sich herausstellte, war Pat. selbst tuberkulös, und muss ich betonen, dass ich nur in solchen Fällen — bei Tuberculosis, Scrophulosis, Lues — ein so schnelles und um sich greifendes Empyem beobachtet habe.

Die Operation erwies den Proc. alveol. von der Tuberositas bis zum Bicuspis I. und ebenso die faciale Wand des Oberkiefers necrotisirt. Entfernung der necrotischen Theile, Application eines Drainrohres von der eröffneten Highmorshöhle bis an die am unteren Augenrand befindliche Fistelöffnung brachte in verhältnismässig kurzer Zeit die Erkrankung zur Sistirung und Heilung.

Wenn nun dieser Fall ein typisches Bild für ein bei Dyskrasie entstandenes Empyem abgiebt und im Verlaufe charakterisirt, so wird nachstehende Krankheitsgeschichte zur Genüge beweisen, wie bei gesunden Individuen sich in kurzer Frist ein Empyem auf dentaler Basis entwickeln kann. Da Patient sich einer kräftigen Constitution und Gesundheit erfreute, weicht das Bild insofern von dem vorgehendem ab, als selbst bei der längeren Dauer der Krankheit kein so um sich greifender Zerfall der Knochenpartien beobachtet wurde.

Der Schauspieler P. kam mit der Klage über zeitweiligen Eiterausfluss aus der rechten Nasenöffnung in unsere Behandlung. Die Inspection des Mundes ergab gesunde Zahnverhältnisse, lediglich der erste Molarzahn war früher von Caries befallen gewesen und hatte an seiner medialen Seite eine verhältnismässig kleine Cementfüllung. Da wir mit blossem Auge weder Eiter noch eine Decoloration irgend eines Zahnes entdecken konnten, noch irgendwie diagnostische Merkmale für eine vorhandene Periostitis dentalis wahrnahmen, so durchleuchteten wir auf elektrischem Wege mit Hilfe des Stomatoskops den Mund und Oberkiefer. Die charakteristischen Symptome eines Empyema antri Highmori fehlten, beide Oberkiefer liessen das Licht eben gut durch. Bei Schliessen der Augen empfand der Patient an der betroffenen Seite eine subjective Lichtempfindung. Durchleuchteten wir aber die Zähne, so fanden wir eine Verfärbung des mit Cement gefüllten Zahnes. Wir präsumirten eine in Folge der Füllung entstandene Alteration und Gangränescirung der Zahnpulpa und entschlossen uns zur Extraction des Zahnes. Gleich nach Entfernung desselben entleerten sich einige Tropfen Eiter aus der Highmorshöhle. Der extrahirte Zahn zeigte seine palatinale Wurzel verfärbt und erodirt. Wir hatten also das Causalmoment gefunden und öffneten jetzt die Highmorshöhle

breiter. Bei der nachherigen Untersuchung fanden wir auch, dass der Nachbarzahn frei in die Oberkieferhöhle hineinragte. Diese Erscheinung giebt einen Beweis für die von uns aufgestellte Behauptung und schliessen wir daraus, dass intra vitam zuweilen entzündliche Processe der Highmorshöhle ohne erhebliche Störungen, welche zu einem Eingriff Veranlassung geben, verlaufen. Wäre in diesem Falle die Alteration durch die Plombe nicht das anregende Moment für die abnorme Störung gewesen, so würde wohl noch lange nicht die Indication für die Extraction des Molaris noch das Causalmoment der Oberkieferhöhlenerkrankung gegeben worden sein. Die grosse Wichtigkeit der Durchleuchtung des Oberkiefers und der Zähne, die in diesem Falle wesentlich die Sicherstellung des Empyems hatte erzielen lassen, mag schon hier ihre Betonung finden; die diagnostische Verwerthbarkeit dieser Untersuchungsmethode verdient es jedoch, einer eingehenderen Besprechung in einem späteren Theil dieser Arbeit gewürdigt zu werden.

Eine chronische Rhinitis, welche bei diesem Schauspieler dem Wohlklang seiner Sprache entschieden Abbruch that, hätte als Causalmoment aufgefasst werden können, und dennoch war das Empyem dentalen Ursprungs. Längere Zeit war der Patient von einem Rhinologen behandelt worden ohne Besserung, worauf er sich endlich entschloss, sich in die Kur eines Odontologen zu begeben.

Während somit in vielen Fällen die Diagnose eines Empyema antri Highmori keinerlei Schwierigkeiten bereitet, ist es in anderen Fällen sehr schwer, ja zuweilen fast unmöglich, dieselbe mit Sicherheit stellen zu können. Bisweilen bietet eben das Empyem alle typischen Erscheinungen einer Oberkieferhöhlenerkrankung, bisweilen mangeln jegliche Symptome einer solchen. Von den typischen Symptomen seien erwähnt eine mehr oder weniger häufig

auftretende Erkrankung der Nasenschleimhaut mit unangenehmen Empfindungen im oberen Bereiche der betroffenen Wange, die sich unter Umständen zu nicht unbedeutenden bohrenden und stechenden Schmerzen zu steigern vermögen; ferner Irradiationen im Bereiche des Nervus trigeminus. Weil der zweite Ast des Trigeminus die Oberkieferhöhle vorwiegend innervirt, ist es begreiflich, dass der ganze Trigeminus reflektorisch auf Erkrankungen derselben reagiren kann.

Zunächst tritt eine geringfügige Secernirung der Schleimhaut des Antrums auf. Durch den längeren Aufenthalt des Secretes stellt sich eine Verdickung desselben ein, welche durch die Verdunstung des Wassers infolge des freien Luftzutritts in die Höhle begünstigt wird, Fäulniserreger zersetzen das Secret. Bei Seitenlagerung oder beim Bücken des Patienten entfliesst oft das Secret dem betreffenden Nasenloch. B. Fränkel hat deshalb angegeben, falls man ein Nebenhöhlenempyem vermuthet, den Patienten sich nach vorn bücken zu lassen, damit der Eiter aus der Nase herausfliessen kann. Hierbei ist jedoch nicht immer festzustellen, aus welcher Höhle der Eiter stammt. Selbstredend kann dieser Ausfluss nur dann möglich sein, wenn kein Verschluss des Foramen maxillare vorhanden ist. Ist dieses unwegsam, so tritt im weiteren Verlauf eine Auftreibung der Wände der Oberkieferhöhle ein, welche wir als das Symptom einer Periostitis der knöchernen Wände erklären. Diese Periostitis ist wiederum eine Propagation des entzündlichen Processes der erkrankten Schleimhaut auf das Periost.

Die stärkste Schwellung wird natürlich am ehesten an der Stelle des tiefsten Punktes sich geltend machen. Je intensiver die Hervortreibung ist und je länger dieselbe dauert, ferner je dünner die umschliessende Wand ist, desto früher wird die Perforation der afficirten Wand eintreten. So geschieht es, dass besonders die faciale

Wand am ehesten perforirt und an dieser zuerst das dem Durchbruch vorangehende bekannte Symptom des Pergamentknitterns festgestellt werden kann. Darauf wird zunächst die Scheidewand gegen die Nasenhöhle hin pathologischen Veränderungen unterzogen, und wird die durch die Hervortreibung des Knochens an dieser Stelle herbeigeführte Verlegung der betreffenden Nasenhälfte unsere specielle Aufmerksamkeit herausfordern.

Seltener wird die Gaumenwand ihrer stärkeren Beschaffenheit wegen angegriffen. Ist dies aber der Fall, so bemerkt man am Dache der Mundhöhle die convex in dieselbe hineinragende Auswölbung.

Das Planum temporale und das Planum orbitale betheiligen sich ebenfalls seltener. In ersterem Falle ist eine Hervortreibung dieser Partie ihrer dicken Beschaffenheit wegen nicht leicht anzunehmen. Dagegen kann unter Umständen das Planum orbitale bei der Oberkieferhöhleneiterung in Mitleidenschaft gezogen werden und würde eine Hervortreibung des Bulbus, also ein Exophthalmus, das Bild dieser Betheiligung sein.

Es wird nun nicht schwer fallen, die Diagnose auf ein Empyema antri Highmori zu stellen, da der Eiterabfluss, entweder nach der Mundhöhle oder bei seitlicher Lagerung des Patienten aus der dem Oberkiefer anliegenden Nasenhöhle, hinlänglich charakteristische Kennzeichen bieten wird, ganz abgesehen von den bereits vorher besprochenen diagnostischen Merkmalen.

Ist kein Eiterabfluss den Zähnen entlang vorhanden und scheinen diese nach einfacher Inspection gesund zu sein, so wird man freilich bei einem eitrigen Ausfluss aus einer Nasenöffnung, besonders aber, wie dies nach einer chronischen Affection häufig wahrgenommen wird, bei einer gleichzeitigen Ozaena leicht veranlasst werden, in einer Erkrankung der nasalen Schleimhaut das Causalmoment eines ev. anwesenden Empyems der Highmorshöhle zu sehen.

Hierbei können uns jedoch die unangenehmsten Täuschungen unterlaufen. Während man berechtigt zu sein scheint, die primäre Affection von der Nasenschleimhaut abzuleiten, kann dennoch das erste Entstehungsmoment einen dentalen Ursprung haben, nur ist das Bild zu verwischt, um hier eine Sicherstellung der Aetiologie sofort zu ermöglichen.

Es haben verschiedene Autoren die seit einiger Zeit eingeführte elektrische Durchleuchtung des Oberkiefers mit Hülfe des Stomatoskops als unnöthig für die Diagnose erachtet. Gewiss ist in vielen Fällen die einfache Feststellung, ob wir es mit einem Empyem zu thun haben, ohne Durchleuchtung möglich, jedoch muss ich für das Auffinden eines häufig schwer zu eruirenden ätiologischen Momentes der Eiterung diesem Hülfsmittel entschieden das Wort reden.

Es kommen Fälle vor, wie nachstehende Krankheitsgeschichte zur Genüge darthut, wo für die Ursachedes Empyems weder auf rhinologischer noch auf odontologischer Basis ersichtliche Beweismittel vorhanden waren, und doch hat lediglich die Durchleuchtung der Oberkieferhöhle und gleichzeitige Durchleuchtung der Zähne die Aetiologie sofort klargestellt. Ich verkenne nicht, dass hierbei ein geübter Blick für normale und anormale Erscheinungen an den Zähnen vorausgesetzt werden muss.

Ein 24jähriger Kaufmann suchte unsere Klinik auf, dessen Klagen sich auf Verstopftsein des rechten Nasenganges, zeitweiligen Eiterausfluss aus derselben Nasenöffnung bezogen und noch einige andere für uns charakteristische Momente ergaben, dass wir es mit einer Affection der Highmorshöhle zu thun zu haben glaubten.

Pat. entstammt gesunden Eltern, ist nie erheblich krank gewesen, und schienen uns dyskrasische Ursachen als aetiologisches Moment für die Oberkieferhöhlenerkrankung ausgeschlossen; auch will Pat. nie an einem chro-

nischen Schnupfen gelitten und sich überhaupt sehr selten eine Erkältung mit Affection der Nasenschleimhaut zugezogen haben.

Die Inspection des afficirten Nasenganges ergab eine hyperaemische, leicht secernirende, mit einigen spärlichen Borken belegte Schleimhaut. Foetor war nicht vorhanden. Die Inspection der Zähne zeigte absolut keine abnormen Erscheinungen. Die Zähne im rechten Oberkiefer waren normal gestellt, von anscheinend fester Struktur und regulärem Bau. Da wir so das Causalmoment des unbedingt vorhandenen Empyema antri Highmori nicht feststellen konnten, durchleuchteten wir die Mundhöhle mittelst des Stomatoskops. Wir fanden auf der rechten Seite Abschwächung des durchtretenden Lichtes und vermutheten infolge dessen verdicktes Secret im Antrum. Nebenbei bemerkt war eine abnorme Anschwellung qu. Kiefers nicht vorhanden.

Eine intensive Durchleuchtung der Zähne ergab ein hell durchscheinendes, ungetrübtes Licht an allen Zähnen der erkrankten Seite mit Ausnahme des zweiten Bicuspis und Molaris I. Besonders zeigte letzterer Zahn ein opakes Aussehen und schien unter dem intensiven Licht gleichsam dunkelbräunlich decolorirt. Aus diesem Symptom schlossen wir auf eine frühere Verletzung der Zahnpulpa und consecutiven Austritt von Blutfarbstoff und Imbibition in die Zahnbeinkanälchen.

Anamnestisch konnten wir noch feststellen, dass Pat. vor vielen Jahren auf die erkrankte Gesichtshälfte gefallen war, und schlossen nun hieraus, dass ein traumatischer Affect ein Absterben der Zahnpulpa hervorgerufen hatte. Nach solchem Vorgange liegt es freilich nahe, eine sich weiter fortpflanzende Entzündung von der Pulpa auf das Periost und schliesslich eine Ostitis mit Uebergang auf die Highmorshöhle zu folgern. Wir entschlossen uns den Bicuspis und Molaris I zu extrahiren und die

Highmorshöhle, der bereits Eiter durch die Extractionswunde entströmte, breiter zu eröffnen. Der Pat., der noch augenblicklich in unserer Behandlung ist, zeigte schon nach wenigen Tagen eine bedeutende Besserung. Ich bin überzeugt, dass durch den von mir beobachteten Fall die von Brandt aufgestellte Behauptung eine nicht unbedeutende Stütze erfährt, dass nämlich die Durchleuchtung der Zähne wesentlich dazu beiträgt, nachzuweisen, dass Oberkieferhöhlenempyeme häufiger dentalen Ursprungs sind, als man anzunehmen pflegt.

Ich möchte an dieser Stelle noch auf eine von Burger gemachte Beobachtung aufmerksam machen, dass bei der Durchleuchtung des Oberkiefers das Auge, welches der afficirten Gesichtshälfte entspricht, beim Schliessen der Augen keine subjective Lichtempfindung hat. Wir haben uns sehr oft von der Richtigkeit dieses Symptoms überzeugen können und uns bei unseren häufigen Untersuchungen mit gutem Erfolg dieses diagnostischen Merkmals bedient.

Das von Davidson bei Empyem angegebene mangelnde Glühen der Pupille bei Durchleuchtung des Auges ist von einem weit geringeren klinischen Werth als das Burger'sche. Sehr viele normale Personen zeigen uns nämlich bei Durchleuchtung des Auges, obgleich von einem Empyem keine Spur ist, kein Glühen der Pupille, und ich selber habe den Versuch angestellt bei fünf Personen und constatiren können, dass bei drei ein Glühen der Pupille auftrat, bei zwei jedoch ganz fehlte.

Schliesslich sei es mir noch gestattet, eine von mir zuweilen gemachte Beobachtung hier zu erwähnen. Wie ich in der anatomischen Uebersicht dieser Arbeit schon gesagt habe, kommt es vor, dass die Highmorshöhle durch eine oder zwei Scheidewände gekammert erscheint. In solchen zwar seltenen Fällen wird bei einer Durchleuch-

tung des Oberkiefers ein Exsudat in der Highmorshöhle durch Lichtabschluss leicht vorgetäuscht, wo es in Wirklichkeit vielleicht nicht vorhanden ist. In solchen Fällen wird man deshalb zur Sicherstellung der Diagnose auf Empyem noch andere Hülfsmittel zu Rathe ziehen müssen.

Wie allgemein bekannt ist, besteht die Behandlung dieses Oberkieferleidens in der künstlichen Perforation des Antrums.

Im Jahre 1675 hat Molinetti mittelst Kreuzschnitts von der Wange aus die Fossa canina blossgelegt und die Eröffnung des Antrums von hier aus vorgenommen.

Seit dem XVIII. Jahrhundert wurde die Oberkieferhöhle vom Munde aus geöffnet, und haben Meyboom, Cowper, Drake, Ruysch, Boyer und andere vom Proc. alveolaris die Perforation besonders dann ausgeführt, wenn ein cariöser Zahn die Indication für diese Operationsstelle angab.

Lamorier und Desault haben vom Munde aus an der facialen Wand der Highmorshöhle unterhalb der Fossa canina ein Stück der knöchernen Wand entfernt, während bereits Bertrandi und Gooch dann am Proc. palatinus operirten, wenn eine Hervorwölbung der Weichtheile an dieser Stelle eine Perforation in Aussicht stellte.

Dagegen haben Hunter und Jordain angerathen, vom Infundibulum des mittleren Nasenganges aus die Highmorshöhle zu eröffnen. Diese eine Zeit lang verlassene Operationsmethode wurde wieder von Zuckerkandl in modificirter Weise aufgenommen und zwar in der Art, dass er kurz hinter und unter dem Infundibulum da, wo er den Sinus gegen die Nasenhöhle nur noch durch Weichtheile abgeschlossen sah, perforirte.

In neuester Zeit wird die Eröffnung der Oberkieferhöhle vom unteren Nasengang aus seitens der Rhinologen

ausgeführt. Auch Miculicz bevorzugt diese Methode und bewirkt mit einem eigens construirten Instrumente von dieser Stelle aus die Eröffnung. Aus der Mittheilung über seine Operationsmethode geht jedoch hervor, dass dieselbe nicht ohne Gefahr für das Nasengerüst auszuführen ist und dass ferner umfangreiche Blutungen möglich sind. Ausserdem wird von Miculicz selbst zugegeben, dass die Highmorshöhle vom unteren Nasengang aus nicht am tiefsten Punkt eröffnet würde. Hierdurch wird selbstverständlich ein hinreichender Abfluss für das Secret nicht geschaffen.

Ich habe nach dem Vorgange Brandt's die von Lamorier und Desault angegebene Operationsmethode gewählt und entweder die gegen die Fossa canina hin gerichtete vordere Wand der Highmorshöhle eröffnet und ein entsprechendes Knochenstück resecirt oder von der Alveole aus dem Eiter Abfluss geschaffen. Der Vortheil dieser Methode liegt zunächst darin, dass die Highmorshöhle an einer bequem zugänglichen Stelle eröffnet wird. In Folge dessen ist nicht nur die Operation eine sehr einfache, sondern auch die Nachbehandlung unterliegt einer gut übersichtlichen Inspection Seitens des Auges und des Fingers. Dann aber ist ein nicht zu unterschätzender Vorzug dieser Methode der, dass der Eiterabfluss für die aufrechte Körperhaltung an dieser Operationsstelle dem tiefsten Punkt des Antrums entsprechend am günstigsten ist.

Ein anderes Operationsverfahren, besonders bei einem schleichenden Empyem, mit Abschluss gegen die Nasenhöhle, wird von Riedel befolgt und in einer inzwischen bereits veröffentlichten Arbeit*) beschrieben.

*) Anleitung zum Operiren an der Leiche und am Lebenden mit Rücksicht auf die ärztliche Praxis. Jena. Fischer's Verlag. 1816.

Riedel hält es für unrichtig, das Loch in der Alveole noch grösser zu machen, weil dann ein spontaner Verschluss nicht mehr möglich ist.

Er legt ein unteres Drainloch an an einer Stelle, die spontaner Heilung fähig ist, und wodurch gleichzeitig die Communication zwischen Kiefer- und Nasenhöhle wieder hergestellt wird; als günstige Stelle dafür wird die vordere Wand der Kieferhöhle oberhalb des Alveolar-Fortsatzes angegeben. Nach Incision knapp am Proc. alveol. und Abhebelung des Periostes wird mit einem feinen Meissel ein Loch von ca. $1\frac{1}{2}$ cm Durchmesser aus der vorderen Wand herausgeschlagen.

Mit einer Kornzange wird eine Oeffnung in der Scheidewand zwischen Nase und Oberkiefer unterhalb der unteren Muschel gemacht und von da aus ein derbes Drainrohr in die Mundhöhle gebracht. Das Rohr schaut eben aus dem Nasenloche heraus, muss dort etwas mit Gaze umwickelt werden, weil der Druck desselben unangenehm ist; im Munde, oberhalb des Alveolarfortsatzes, wird es schräg abgeschnitten, damit die Wangenschleimhaut nicht leidet.

Das Rohr bleibt 14 Tage liegen, damit sich eine Lippenfistel zwischen Nase- und Kieferhöhle bildet; dann wird eine Zeit von dem Munde aus drainirt und auch dies später nachgelassen; die Oeffnung der vorderen Kieferwand schliesst sich bald nachher.

Nach dieser Methode operirend hat Riedel während 10 Jahren keinen Patienten ungeheilt entlassen.

Wenn nun Miculicz seine Operationsmethode von der Nasenhöhle aus vorzieht, so will er diese, von ihm als günstigst bezeichnete Stelle dadurch rechtfertigen, dass er die Operationshöhle für die Dauer wegsamer zu erhalten gedenkt. Er glaubt, dass die Perforationsöffnungen von der Alveole oder der facialen Wand aus sich entweder leichter spontan schliessen oder bei dem Kau-

geschäft Fremdkörper, wie Speisereste, in dieselben eintreten können.

Es wäre gegen diese Meinung wenig einzuwenden, wenn nicht die hier gleich zu beschreibende Nachbehandlungsmethode, wie dieselbe von mir nach der Methode Brandt's in allen Fällen geübt wurde, alle von Miculicz genannten Nachtheile als unmassgeblich erscheinen liesse.

Bevor wir jedoch zur Nachbehandlung der Oberkieferhöhlenempyeme übergehen, sei es uns noch gestattet, die einfachste Methode anzuführen, wie die Eröffnung der Highmorshöhle stattfinden kann. Wir haben dabei zu berücksichtigen, ob bereits ein chronisches Empyem uns den Ort bestimmt, wo die Perforation angelegt werden soll. Ich meine, wenn bereits durch lang dauernde Entzündungsprocesse Abstossung von nekrotischen Kiefertheilen oder durch Fistelöffnungen eine Communication nach aussen entsteht, so ist uns hierdurch selbstredend der Angriffspunkt für die Operation gegeben. Naturgemäss werden wir die sequestrirten Knochentheile entfernen oder in die Fistelöffnungen dringen.

In Fällen aber, wo ein so excessiv ausgeprägtes chronisches Krankheitsbild eines Empyems nicht vorhanden ist, genügt häufig die Anlegung einer Trepanöffnung des Oberkiefers an der Stelle oder in der Nähe des Molaris I. Ist dieser Zahn vorhanden oder womöglich gar die Ursache des Empyems, so wird eine Extraction des Zahnes und Ausschneiden der Septa alveolaria an diesem Orte behufs Abflusses des eitrigen Secretes genügen. Wenn aber die Wurzeln dieses Zahnes nicht frei in die Highmorshöhle hineinragen, so bohrt man nach der Extraction mit einem runden Bohrer das Antrum auf. Ist gar dieser Zahn schon längst nicht mehr im Kiefer vorhanden und erscheinen die Weichtheile an dieser Stelle rigid und fest, so wird man durch diese Theile hindurch den Kiefer zu

eröffnen suchen. Dies geschieht in solchen Fällen am besten mit Hülfe der von Bertens angegebenen Hohltrepane oder mit den von Brandt angewendeten eiförmigen Oberkiefertrepanen.

Sind sämtliche Zähne des erkrankten Oberkiefers bereits entfernt und ist das Empyem trotzdem dentalen Ursprungs als Folge früherer an den Zähnen vorhanden gewesener Entzündungsprocesse, so lässt sich die zweckmässigste Perforationsstelle dadurch auffinden, dass wir uns vom hervorragendsten Punkte des Proc. zygomaticus eine Senkrechte nach unten gezogen denken und die Stelle, wo diese Linie die Horizontale des Kiefers trifft, zur Anlegung der Perforationsöffnung wählen.

Scheinen die einfachen Trepanöffnungen in der Grösse von 8—10 mm nicht zu genügen und sind umfangreichere Oeffnungen erforderlich, so wird man dieselben gegen die Tuberositas und nach vorn nach der facialen Wand hin anlegen. Dagegen wird der Proc. palatinus erst dann für die Eröffnung mit in Angriff genommen, wenn an dieser Stelle nekrotische Processe mit Abscessbildung präsumirt werden.

Wenn man in Berücksichtigung zieht, wie das klinische Bild eines Empyema antri Highmori sich unter Umständen ganz anders zeigt als in typischen Fällen, so wird man auch bisweilen gezwungen sein, bei seiner Operationsmethode gewisse Modificationen in Anwendung zu bringen. Wie wir in Fall IV sehen, täuscht der massige Ausfluss in der Nähe des Margo infraorbitalis ein anderes Bild vor als das eines Empyems. Würden wir in diesem Falle nur eine Eröffnung der Highmorshöhle bewerkstelligen, so könnte der abgesackte Eiter oberhalb der gänzlich unbetheiligten ersten kleinen Backenzähne noch lange Zeit weiter verheerend wirken. In solchen und ähnlichen Fällen ist es angebracht, in möglichst senkrechter Rich-

tung Gegenöffnungen anzulegen als Unterstützungsmoment für die Heilung des Oberkieferleidens.

Frau B., 32 Jahre alt, kam in unsere Behandlung mit der Klage über chronischen Eiterabfluss unterhalb des linken Auges am Margo infraorbitalis, zeitweilige Fiebererscheinungen, Appetitlosigkeit und Kopfschmerzen; unangenehmer Geschmack im Munde.

Die Untersuchung ergab eine Fistelöffnung seitwärts und nach innen von der Fossa canina, aus welcher bei Druck unterhalb derselben reichlich Eiter entleert werden konnte. Die afficirte Gesichtshälfte war von der Nasenwurzel bis zur Nasolabialfalte und gegen den Proc. zygomaticus hin geschwollen. Das untere Augenlid zeigte eine Conjunctivitis und war oedematös. Die Inspection des Mundes ergab eine Hervorwölbung der labio-gingivalen Schleimhaut und bei Druck auf dieselbe Entleerung von Eiter aus der eben genannten Oeffnung. Der dens molaris I war verfärbt und von Caries befallen, eine livide Schwellung setzte sich über die Gingiva der afficirten Oberkieferseite bis zur Tuberositas maxillae fort. Die eben genannten Anzeichen schienen auf eine chronische Entzündung der Highmorshöhle, veranlasst durch eine Ostitis, ausgehend vom dens molaris I, hinzudeuten. Bei der Durchleuchtung konnten wir konstatiren, dass die linke Oberkieferseite sehr wenig Licht durchliess und dass Pat. beim Schliessen der Augen nur an der rechten Seite eine subjective Lichtempfindung hatte, ein Glühen der Pupille konnten wir nicht wahrnehmen. Wir konnten also in diesem Falle die Diagnose auf Empyema antri Highmori stellen.

Die Therapie erheischte die Extraction des kranken Molaris, die Eröffnung der Highmorshöhle von dieser Stelle aus, die Anlegung einer Gegenöffnung in dem oberhalb des Bicuspis gelegenen Sacke, Jodoformgaze-Drai-

nage von dieser Oeffnung aus nach der äusseren, während die Highmorshöhle wohl tamponirt wurde. Nach Verlauf von 8 Tagen konnte die Drainage aufgehoben werden. Die Fistelöffnung heilte spontan zu, während die Oeffnung der Oberkieferhöhle mit Hülfe einer Dauerkanüle, welche an einer Gaumenplatte befestigt worden war, einstweilen offen gehalten wurde.

So wichtig eine möglichst frühzeitige Eröffnung der Highmorshöhle zu sein scheint, ebenso wichtig ist eine gute Nachbehandlung. Dieselbe wird vornehmlich ihren Gipfelpunkt in der Offenhaltung der gesetzten Operationsöffnung finden.

Bereits die älteren Chirurgen liessen in einzelnen Fällen ihre Kranken die Oeffnungen mit einem Wattepfropf abschliessen.

Salter bewerkstelligte den Verschluss mittelst eines an den Nachbarzähnen befestigten Goldplättchens, spätere Operateure legten Laminaria in die offene Highmorshöhle.

Alle diese Methoden schliessen unangenehme und zuweilen folgenschwere Uebelstände ein. So hat Billroth einen Fall beschrieben, wo ein Stück Laminaria Jahre lang in der Oberkieferhöhle gelegen hatte.

Auch Hartgummiröhrchen, welche man in die Oeffnung gelegt hat, haben keinen guten Erfolg gehabt. Dieselben können gleichfalls in die Highmorshöhle gleiten, oder gar beim Kaugeschäft verschluckt werden.

Will man die Highmorshöhle zur Verhütung einer zu frühen Schliessung, wodurch der Entstehung von Recidiven vorgebeugt wird, von der Mundhöhle aus drainiren, so empfehlen sich lediglich gefensterte Kanülen, welche bei noch vorhandenen Nachbarzähnen mit Klammern an diese befestigt werden oder bei Mangel derselben mit Hülfe einer Kautschuckplatte am Palatum durum ihren

Halt finden. Man kann diese Kanüle mit Hülfe eines Klappenmechanismus derart einrichten, dass das sich ansammelnde Secret in die Mundhöhle fliesst, während die Speisereste durch diese Kanüle in die Highmorshöhle zu dringen verhindert werden.

Ist gleichzeitig der Oberkiefer von der facialen Wand aus eröffnet, so dass von hier aus Fremdkörper in die Highmorshöhle zu dringen vermögen, so kann man dem von Miculicz befürchteten Eindringen dadurch zweckmässig begegnen, dass eine an der Kanüle befindliche Manschette die Oeffnung verschliesst.

Die Figuren 1, 2 und 3 geben die Abbildungen von der eben angegebenen Kanüle.

Diese Apparate können von den Patienten selbst leicht entfernt und gereinigt werden und halten die gesetzte Oeffnung stets offen.

Wie lange das Offenhalten der Highmorshöhle stattfinden soll, lässt sich mit Bestimmtheit für den einzelnen Fall nicht feststellen, jedoch kann man diese Prothese ohne jegliche Beschwerde für den Patienten bis zur völligen Ausheilung tragen lassen. Erst dann wird man die Schliessung, sei diese nun auf spontanem oder operativem Wege, befördern, wenn keinerlei Anzeichen von einem vorhandenen Empyeme mehr vorliegen.

Nur eine solche Nachbehandlung sichert den Erfolg, da sie den Patienten in den Stand setzt, die Highmorshöhle mit Antiseptica täglich einige Male ohne ärztliche Beihülfe zu irrigiren.

Zum Schluss sei es mir noch gestattet, die Hauptpunkte dieser Arbeit kurz zu resumiren:

1) Empyeme sind häufiger dentalen Ursprungs, als man im Allgemeinen anzunehmen pflegt.

2) Bei jedem Verdacht auf Empyema antri Highmori soll man nicht nur den Oberkiefer, sondern auch ganz

genau die Zähne durchleuchten, besonders da, wo das rhinologische Ergebnis negativ war.

3) Die Eröffnung der Oberkieferhöhle geschieht am zweckmässigsten von dem Proc. alveolaris oder der facialen Wand des Oberkiefers aus.

4) Die Nachbehandlung mit der Dauerkanüle bietet sehr viele Vortheile und sichert einen guten Erfolg, weil das Eindringen von Speiseresten und anderen Fremdkörpern verhindert wird, Patient fortwährend im Stande ist, die Highmorshöhle zu irrigiren ohne ärztliche Hülfe und ein Herausfallen der Prothese gänzlich ausgeschlossen ist.

# Benutzte Litteratur.


Zuckerkandl, normale und path. Anatomie der Nasenhöhle und ihrer pneumatischen Anhänge. 1887.

Zuckerkandl, Anatomie der Mundhöhle.

C. Reschreiter, die Morphologie des Sin. maxill.

Hyrtl, Lehrbuch der Anatomie.

Gegenbaur, Lehrbuch der Anatomie.

Ziegler, Lehrbuch der pathologischen Anatomie.

Brandt, Lehrbuch der Zahnheilkunde.

M. Schmidt, die Krankheiten der oberen Luftwege.

Schech, Krankheiten der Mundhöhle.

König, Lehrbuch der spec. Chirurgie.

Rosenthal, Krankheiten der Nase.

H. Burger, de Diagnose van het Empyem der Highmorshöhle.

Garretson, über die schleimig-eitrige Anfüllung der Kieferhöhle.

Bulluck, Cystengeschwulst des Antrum Highmori.

Hodges, Wassersucht des Antrum Highmori in Folge einer falschen Lage eines Zahnes. Nach Boston med. an surg. Journ. 1863.

Miculicz, zur operativen Behandlung des Empyema antri Highmori. Arch. f. klin. Chir. Bd. 34., S. 631.

Steiner, Hydrops der Highmorshöhle. Wien. med. Wochenschr. 1870. Nr. 12.

A. zur Nedden, Zwei Fälle von Erkrankung der Highmorshöhle. Deutsche Vierteljahrsschr. f. Zahnheilkunde. 1871.

Wernher, über die Auftreibung des Sin. max. durch Flüssigkeiten, besonders der Schleimcysten. Arch. f. klin. Chir. Bd. XIX. S. 535.

Fr. Mason, deseases of the Antrum. Montl. Rev. 1874. April, May und Juni.

Ch. Tomes, Abscesse im Antrum. Nach Montl. Rev. of Decemb. 1874 in d. Vierteljahrsschr. f. Zahnheilk. Januar 1875.

Ch. Heath, on suppuration of the Antrum.

Taft, Antrum of Highmore, descase and treatment. Transaction of the int. med. Congr. London 1882.

Kronthal, Schleimhautcyste des Antrum. D. Monatsschr. f. Zahnheilk. 1884.

Albert, Diagnostik der chir. Krankheiten. Wien 1885.

B. Fränkel, über das Empyem der Oberkieferhöhle. Berl. klin. Wochenschr. 1887. Nr. 16.

Jeanty, de l'Empyem latente de l'antre Highmori. Bordeaux 1891.

Handbuch der Zahnheilkunde. herausgegeben von Julius Scheff. Wien 1890.

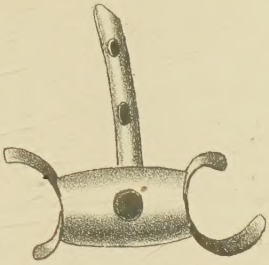

Fig. 1.

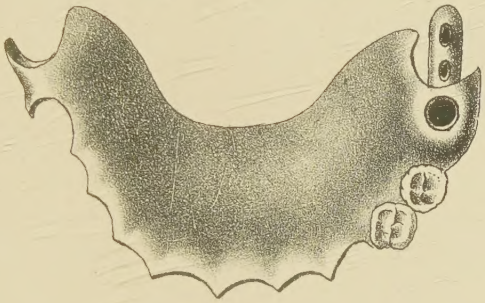

Fig. 2.

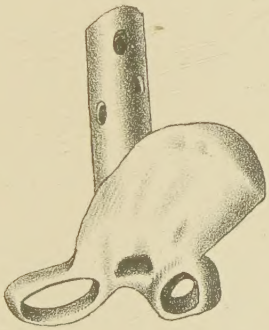

Fig. 3.